

УДК 616.711-001-089.881

СОВРЕМЕННЫЕ СПОСОБЫ ЛЕЧЕНИЯ НЕОСЛОЖНЕННОЙ ЗАКРЫТОЙ ПОЗВОНОЧНО-СПИНАЛЬНОЙ ТРАВМЫ С ИСПОЛЬЗОВАНИЕМ МИНИМАЛЬНО-ИНВАЗИВНЫХ ХИРУРГИЧЕСКИХ МЕТОДИК

А.Э. Будаев¹, А.А. Калинин^{2, 3}, А.А. Егоров³, В.В. Шепелев³

¹ Иркутский научный центр хирургии и травматологии (664003, Иркутск, ул. Борцов Революции, 1),

² Дорожная клиническая больница на ст. Иркутск-Пассажирский (664082, г. Иркутск, ул. Боткина, 10),

³ Иркутский государственный медицинский университет (664003, Иркутск, ул. Красного Восстания, 1)

Ключевые слова: кифотическая деформация, вентральный транстеловой спондилодез, транспедикулярная фиксации, минимально-инвазивная стабилизация.

MODERN METHODS OF TREATMENT OF UNCOMPLICATED CLOSED VERTEBRAL-SPINAL TRAUMA USING MINIMALLY INVASIVE SURGICAL TECHNIQUES

A.Ae. Budaev¹, A.A. Kalinin^{2, 3}, A.A. Edorov³, V.V. Shepelev³

¹ Irkutsk Scientific Center of Surgery and Traumatology (1 Bortsov Revolutsii St. Irkutsk 664003 Russian Federation), ² Railway Clinical Hospital on the station Irkutsk-Passazhirskiy (10 Botkina St. Irkutsk 664082 Russian Federation), ³ Irkutsk State Medical University (1 Krasnoe Vosstanie St. Irkutsk 664003 Russian Federation)

Summary. The paper presents a clinical case of uncomplicated unstable compressive fragmented fracture of the L1 vertebral body with kyphotic deformation (AII) after katrauma which was successfully treated by new method of surgical fusion using intervertebral telescopic prosthesis XRL placed through the minilumbotomy approach and percutaneous pedicle screw system Viper II. Minimally invasive transvertebral stabilization and percutaneous transpedicular fixation can significantly reduce the level of vertebrogenic pain, effectively eliminate kyphosis, lead to significant correction of the kyphosis angle and permits early mobilization.

Keywords: kyphosis, spinal fusion, transpedicular fixation, minimally invasive fusion.

Pacific Medical Journal, 2015, No. 4, p. 86–88.

Улучшение техники хирургических вмешательств при травматических повреждениях тел позвонков грудного и поясничного отделов позвоночника и их последствиях являются актуальным направлением современной вертебрологии [2, 7, 11]. Формирование посттравматической деформации позвоночника способствует развитию вторичных ликвородинамических нарушений и неврологического дефицита, удлинению сроков временной утраты нетрудоспособности и возникновению первичной инвалидизации [5, 12, 15]. Неудовлетворительные результаты консервативного лечения пациентов с неосложненной травмой позвоночника связаны с миграцией ткани межпозвонкового диска в тело поврежденного позвонка, развитием сегментарной нестабильности и раздражением болевых рецепторов за счет подвижности костных отломков [1, 5, 9].

В настоящее время для хирургического лечения пациентов с позвоночно-спинальной травмой используются оперативные вмешательства из вентрального, дорзального доступов или их комбинации. Цель оперативного вмешательства – полноценная

декомпрессия содержимого позвоночного канала и эффективная стабилизация поврежденного сегмента [7, 11, 13, 15].

С позиций биомеханики для устранения посттравматической деформации грудного и поясничного отделов позвоночного столба используются телескопические кейджи и транспедикулярная фиксация, как в симультанном виде, так и изолировано [8, 11]. Традиционные открытые способы транстеловой стабилизации и транспедикулярной фиксации позвоночника связаны со значительной травмой мягких тканей, кровопотерей и выраженным послеоперационным болевым синдромом [2, 5, 11]. Для уменьшения ятрогенной хирургической агрессии, а также физиологического восстановления пространственных взаимоотношений в поврежденном отделе позвоночника разработаны методики транстелового спондилодеза из малотравматичного бокового мини-доступа и чрескожная транспедикулярная фиксация [13].

Несмотря на клиническую и рентгенологическую обоснованность вышеупомянутых оперативных вмешательств, результаты их использования изучены недостаточно [4, 7, 11]. Приводим собственное наблюдение.

Пациентка М., 51 год, поступила в центр нейрохирургии Дорожной клинической больницы с жалобами на выраженные боли в ниже-грудном и верхне-поясничном отделах позвоночника, усиливающиеся при движении, с иррадиацией в правую ягодицу по наружно-боковой поверхности правого бедра и голени.

В анамнезе травма в результате падения с высоты собственного роста 6 месяцев назад с компрессионно-оскольчатый переломом тела 1-го поясничного позвонка с незначительной локальной кифотической деформацией. Лечилась в хирургическом стационаре по месту жительства. После выписки реабилитация – ортезирование и ограничение осевой нагрузки – продолжена на амбулаторном этапе. В связи с сохраняющимся болевым синдромом в верхне-поясничном отделе позвоночника, появлением иррадиации боли в правую ногу и развитием локальной кифотической деформации направлена в центр нейрохирургии для решения вопроса об оперативном лечении. В дополнение к анамнезу: 5 лет назад оперирована по поводу грыжи межпозвонкового диска L_{IV}-L_V (микродискэктомия, межкостистая стабилизация Soflex).

Объективно: общее состояние средней степени тяжести, положение анталгическое, ходит при помощи трости, щадит правую ногу. Соматический статус без особенностей. Определялась кифотическая деформация в области грудно-поясничного перехода. При пальпации выраженная болезненность на уровне остистых отростков позвонков Th_{XII}-L_I, напряжение паравerteбральных мышц II-III ст. на уровне ниже-грудного и верхне-поясничного отделов позвоночника. Уровень болевого синдрома по визуально-аналоговой шкале [3] – 97 мм. Неврологический статус соответствовал классу E [6]. Рентгенографически визуализирован нестабильный компрессионно-оскольчатый перелом тела L₁-позвонка (АП) [14] с углом сегментарной деформации 25° по Коббу (рис. 1, а), сагиттальный индекс – 25° (0° – фиксированное значение сагиттального наклона для грудного отдела). По данным магнитно-резонансной томографии: компрессионно-оскольчатый перелом тела L₁-позвонка в стадии неполной консолидации (рис. 1, б). При стимуляционной электронейромиографии выявлены изменения по аксональному типу, умеренные – в правом малоберцовом, легкие – в левом малоберцовом нервах.

Диагноз: закрытая неосложненная травма грудно-поясничного отдела позвоночника. Нестабильный компрессионно-оскольчатый перелом тела позвонка L₁ (АП по АО spine) с локальной кифотической деформацией. Синдром тораколюмбоишалгии справа. Выраженные болевой и мышечно-тонический синдромы.

Выполнена операция: минимально-инвазивная люмботомия из бокового доступа, микрохирургическая корпэктомия с эндокопической ассистенцией тела 1-го поясничного позвонка с его эндопротезированием системой XRL (Synthes, Switzerland), перкутанная транспедикулярная фиксация сегментов Th_{XII}-L_I системой канюлированных винтов Viper II (Synthes, Switzerland).

В положении пациентки на правом боку осуществили разметку проекции тела позвонка L₁. Выполнили мини-люмботомию (длина разреза 4 см) с резекцией XII ребра. Под 4-кратным увеличением провели микрохирургическую корпэктомю (микроскоп Pentero 900, видеостойка Karl Storz). Для резекции использовали силовое оборудование: костный скальпель и высокоскоростной бор. После этого была выполнена установка дистракционного протеза XRL размером 28–36 мм. Рентген-контроль, послойное ушивание раны.

Затем пациентку уложили на живот с разгрузочными валиками под плечи и подвздошные области. Осуществили разметку с определением оснований корней дуг и поперечных отростков позвонков. Через четыре паравerteбральных разреза длиной до 1,5 см в проекции корней дуг канюлированным шилом перфорировали кортикальную пластинку и установили спицы-проводники. При помощи системы тубулярных ретракторов с направляющими портами по спицам-проводникам с обеих сторон установили моноаксиальные транспедикулярные винты. Из отдельных кожных разрезов длиной до 0,5 см с двух сторон субфасциально провели балки, которые были предварительно смоделированы под физиологический кифоз, и фиксировали их блокирующими гайками через систему портов. Раны ушиты послойно. Время операции – 4 часа 30 мин. Кровопотеря – 150 мл.

Все манипуляции, связанные с внедрением элементов системы, проводились под рентген-контролем (электронно-оптический преобразователь Siemens, Netherlands). Размеры транспедикулярных винтов подбирали с помощью мультиспиральной компьютерной томографии поясничного отдела позвоночника с 3D-реконструкцией.

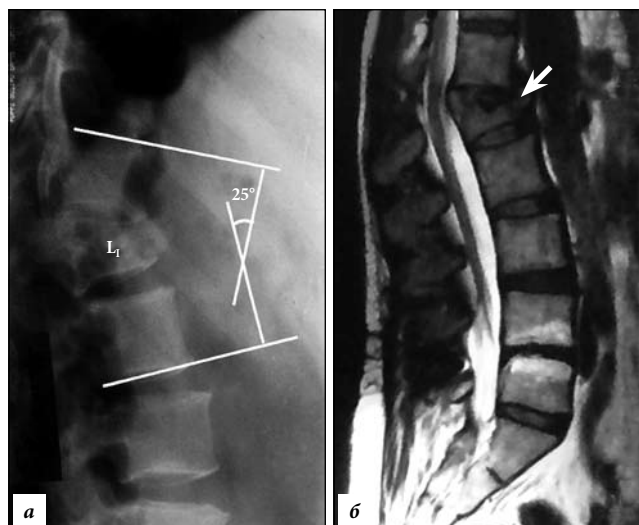


Рис. 1. До операции (поясничный отдел позвоночника): а – боковая спондилограмма (кифотическая деформация); б – сагиттальная томограмма (стрелкой указан 1-й поясничный позвонок).

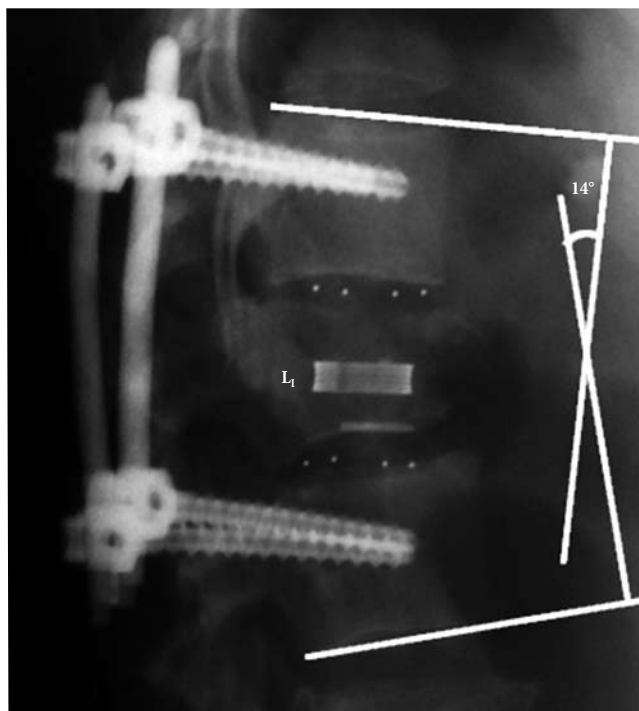


Рис. 2. После операции: боковая спондилограмма поясничного отдела – угол кифоза 14°.

В результате операции отмечено восстановление сагиттального баланса позвоночника: на боковой рентгенограмме позвоночника локальный угол кифоза на уровне Th_{XII}-L_I, измеренный по методу Кобба, составил 14°, сегментарный индекс – 14° (рис. 2).

Пациентка активизирована на 2-е сутки. Швы сняты через 9 дней, заживление первичным натяжением. Выписана под наблюдение невролога на 10-е сутки с полным регрессом болевого синдрома (уровень по визуально-аналоговой шкале – 3 мм). Рекомендовано в срок до 2 месяцев ограничить физические нагрузки и пребывание в положении сидя. Осмотрена через месяц нейрохирургом: полная социальная и физическая реабилитация.

Представленное наблюдение служит характерным примером сниженного качества жизни на протяжении нескольких месяцев при консервативном ведении компрессионно-оскольчатого перелома грудно-поясничного отдела позвоночника. Современные хирургические вмешательства при лечении пациентов с компрессионно-оскольчатыми переломами тел позвонков направлены на восстановление сагиттального баланса позвоночника и предупреждение неблагоприятных клинических и биомеханических последствий перелома [2, 9]. Оптимизация результатов оперативного лечения неосложненной травмы грудного и поясничного отделов позвоночника стала возможной благодаря появлению малотравматичных методик декомпрессии и стабилизации поврежденных позвонков. Для реализации, таких подходов используются технологические решения, основанные на принципах key-hole surgery (хирургия замочной скважины) [11–13].

Минимально-инвазивная транстеловая стабилизация из бокового минидоступа и перкутанная транспедикулярная фиксация – новые способы хирургического лечения переломов грудных и поясничных позвонков. Их сочетание позволяет осуществить оптимальную декомпрессию содержимого позвоночного канала и эффективную стабилизацию всех трех опорных колонн по Denis на 360° [10]. При этом значительно снижается агрессия оперативного вмешательства и связанные с ней риски неблагоприятных последствий, но сохраняются преимущества открытых традиционных методик [13, 15].

Учитывая новизну и высокую стоимость технологии (инструментария, имплантатов), накопленная к настоящему времени информация, касающаяся эффективности минимально-инвазивной транстеловой стабилизации и перкутанной транспедикулярной фиксации, является недостаточной. Требуются мультицентровые исследования с обобщением опыта их использования, анализ результатов и сравнение отдаленной эффективности спондилодеза и традиционных способов хирургической коррекции.

Работа выполнена при поддержке гранта Российского научного фонда 15–15–30037.

Литература

1. Бывальцев В.А., Калинин А.А., Белых Е.Г. Эффективность пункционных методик при лечении пациентов с переломами и гемангиомами тел позвонков // Клиническая медицина. 2015. № 4. С. 61–66.
2. Бывальцев В.А., Калинин А.А., Сороковиков В.А. [и др.] Анализ результатов редукции кифотической деформации с помощью пункционной вертебропластики и стентопластики у пациентов с травматическими компрессионными переломами грудно-поясничной локализации // Вестник травматологии и ортопедии им. Н.Н. Приорова. 2014. № 2. С. 12–18.
3. Бывальцев В.А., Сороковиков В.А., Белых Е.Г., Арсентьева Н.И. Использование шкал и анкет в вертебрологии // Неврология и психиатрия имени С.С. Корсакова. 2011. Т. 111, № 9. С. 51–56.
4. Ветрилэ С.Т., Кулешов А.А. Хирургическое лечение переломов грудного и поясничного отделов позвоночника с использованием современных технологий // Хирургия позвоночника. 2004. № 3. С. 33–39.
5. Калинин А.А., Бывальцев В.А., Сороковиков В.А. [и др.] Случай успешной редукции кифотической деформации позвонка с помощью стентопластики у пациента с травматическим компрессионным переломом поясничной локализации // Сибирский медицинский журнал. 2014. № 2. С. 104–106.
6. Рамих Э.А. Повреждения грудного и поясничного отделов позвоночника (окончание) // Хирургия позвоночника. 2008. № 2. С. 94–114.
7. Рерих В.В., Борзых К.О., Лукьянов Д.С., Жеребцов С.В. Торакоскопический вентральный спондилодез в системе хирургического лечения нестабильных повреждений грудного отдела позвоночника // Хирургия позвоночника. 2009. № 2. С. 8–16.
8. Blondel B., Fuentes S., Pech-Gourg G. [et al.] Percutaneous management of thoracolumbar burst fractures: evolution of techniques and strategy // Orthop. Traumatol. Surg. Res. 2011. Vol. 97. P. 527–532.
9. Charles Y.P., Walter A., Schuller S. [et al.] Thoracolumbar fracture reduction by percutaneous in situ contouring // Eur. Spine J. 2012. Vol. 21. P. 2214–2221.
10. Denis F. The three column spine and its significance in the classification of acute thoracolumbar spinal injuries // Spine. 1983. Vol. 8. P. 817–831.
11. Dhall S.S., Wadhwa R., Wang M.Y. [et al.] Traumatic thoracolumbar spinal injury: an algorithm for minimally invasive surgical management // Neurosurg. Focus. 2014. Vol. 37, No. 1. P. E9.
12. Dong S.H., Chen H.N., Tian J.W. [et al.] Effects of minimally invasive percutaneous and trans-spatium intermuscular short-segment pedicle instrumentation on thoracolumbar monosegmental vertebral fractures without neurological compromise // Orthopaedics & Traumatology: Surgery & Research. 2013. Vol. 99. P. 405–411.
13. Koreckij T., Park D.K., Fischgrund J. Minimally invasive spine surgery in the treatment of thoracolumbar and lumbar spine trauma // Neurosurg. Focus. 2014. Vol. 37, No. 1. P. E11.
14. Magerl F., Aebi M., Gertzbein S.D. [et al.] A comprehensive classification of thoracic and lumbar injuries // Eur. Spine J. 1994. Vol. 3. P. 184–201.
15. Yang W.E., Ng Z.X., Koh K.M.R. [et al.] Percutaneous pedicle screw fixation for thoracolumbar burst fracture: a Singapore experience // Singapore Med. J. 2012. Vol. 53, No. 9. P. 577–581.

Поступила в редакцию 11.09.2015.

Современные способы лечения неосложненной закрытой позвоночно-спинальной травмы с использованием минимально-инвазивных хирургических методик

А.Э. Будаев¹, А.А. Калинин^{2,3}, А.А. Егоров³, В.В. Шепелев³

¹ Иркутский научный центр хирургии и травматологии (664003, Иркутск, ул. Борцов Революции, 1), ² Дорожная клиническая больница на ст. Иркутск-Пассажирский (664082, г. Иркутск, ул. Боткина, 10), ³ Иркутский государственный медицинский университет (664003, Иркутск, ул. Красного Восстания, 1)

Резюме. Приведен клинический пример успешного хирургического лечения пациентки после кататравмы с неосложненным нестабильным компрессионно-оскольчатым переломом тела 1-го поясничного позвонка и локальной кифотической деформацией. Выполнен транстеловой спондилодез телескопическим протезом XRL из минилюботомического доступа и перкутанная транспедикулярная фиксация системой Viper II. Описанная методика позволила значительно уменьшить уровень вертеброгенного болевого синдрома, эффективно устранить кифотическую деформацию, осуществить значимую коррекцию угла кифоза и раннюю активизацию пациента.

Ключевые слова: кифотическая деформация, вентральный транстеловой спондилодез, транспедикулярная фиксация, минимально-инвазивная стабилизация.